



Международный Образовательный  
Эндоскопический видео Форум

6 октября 2017г.  
г. Сочи (Дагомыс)

# Ткаченко Олег Борисович

заведующий отделением эндоскопии  
НМИЦ онкологии им. Н. Н. Петрова

Санкт-Петербург

## IEEF 2017

Лечение ахалазии кардии  
методом пероральной  
эндоскопической миотомии  
(РОЕМ)



# ПОКАЗАНИЯ

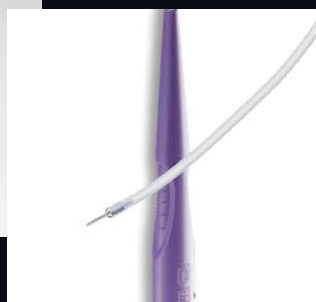

АХАЛАЗИЯ КАРДИИ 1-2-3 ТИПОВ ПО  
ЧИКАГСКОЙ КЛАССИФИКАЦИИ

ПРИМЕНИМА ПРИ ВСЕХ СТАДИЯХ  
АХАЛАЗИИ

ДИФФУЗНЫЙ ЭЗОФАГОСПАЗМ



## ИНСТРУМЕНТЫ И ОБОРУДОВАНИЕ



# ВАЖНЫЕ МОМЕНТЫ

- ГАСТРОСКОПИЯ ПЕРЕД НАРКОЗОМ!
- ТОЛЬКО ЭТН
- ТОЛЬКО СО2



**ВИДЕО**



# ЧЕГО НЕ НАДО БОЯТЬСЯ

- ВЫХОДА В СРЕДОСТЕНИЕ И БРЮШНУЮ ПОЛОСТЬ
- КРЕПИТАЦИИ (карбоксимедиастинум, карбоксиперитонеум)
- НАПРЯЖЕННЫЙ КАРБОКСИПЕРИТОНЕУМ
- ПОВЫШЕНИЯ ТЕМПЕРАТУРЫ
- БОЛЕВЫХ ОЩУЩЕНИЙ ЗА ГРУДИНОЙ В 1-е СУТКИ



## ПОСЛЕОПЕРАЦИОННОЕ ВЕДЕНИЕ

- АНТИБАКТЕРИАЛЬНАЯ ТЕРАПИЯ – НЕ ТРЕБУЕТСЯ
- ВЫПИСКА ИЗ СТАЦИОНАРА НА 4-5 СУТКИ
- РЕНТГЕНОЛОГИЧЕСКИЙ, ЭНДОСКОПИЧЕСКИЙ КОНТРОЛЬ – ЧЕРЕЗ МЕСЯЦ
- НЕОБХОДИМ ПРИЕМ ИПП
- ПИТАНИЕ: 1-е СУТКИ ЖИДКОСТЬ, ДАЛЕЕ “НЕГРУБАЯ” ПИЩА
- ПАЦИЕНТ ДОЛЖЕН БЫТЬ ПРЕДУПРЕЖДЕН О ВЫСОКОМ РИСКЕ РАЗВИТИЯ ГЭРБ



СПАСИБО ЗА ВНИМАНИЕ

